Aus der Kinderklinik der Universität Basel
(Vorsteher Prof. Dr. Wieland).

Über multiple cartilaginäre Exostosen.

INAUGURAL-DISSERTATION

zur Erlangung der Doktorwürde

der

Hohen medizinischen Fakultät der Universität Basel

vorgelegt von

ARON LISAK

aus Rowno (Polen)

Les Editions Universitaires de Strasbourg
1a, Place de l'Université — Quai du Maire Dietrich, 1
(Foyer Universitaire)
STRASBOURG
R. c. Strasbourg 3677
1930

Aus der Kinderklinik der Universität Basel
(Vorsteher Prof. Dr. Wieland).

Über multiple cartilaginäre Exostosen.

INAUGURAL-DISSERTATION

zur Erlangung der Doktorwürde

der

Hohen medizinischen Fakultät der Universität Basel

vorgelegt von

ARON LISAK

aus Rowno (Polen)

Les Editions Universitaires de Strasbourg
1a, Place de l'Université — Quai du Maire Dietrich, 1
(Foyer Universitaire)
STRASBOURG
R. c. Strasbourg 3677
1930

Von der medizinischen Fakultät der Universität Basel genehmigt auf Antrag von Professor Dr. Wieland.

Tag der Promotion: 5 Juni 1930.

Druck genehmigt

den 16 September 1930.

z. Zt. Dekan

Prof. Brückner.

Meinen lieben Eltern

in Dankbarkeit gewidmet

Multiple cartilaginäre Exostosen, die bald ein Individuum isoliert efallen, bald sich Generationen hindurch bei den Mitgliedern der nämchen Familie finden und deren Entstehung mit ziemlicher Sicherheit is intrauterine Leben zurückgeht, sind eine so häufige Erkrankung, ass wohl jeder Arzt und Chirurg sie im Laufe der Zeit das eine oder ndere Mal, meist wohl als Nebenbefund, beobachtet haben wird. Die artilaginären Exostosen gehören zu den echten Geschwülsten. Man beeichnet sie auch als Osteome. Darunter vesteht man mit VIRCHOW 30) eine aus echtem Knochengrundgewebe hervorgegangene, in ihrer ntwicklung regelmässig zu Knochenbildung führende und im ausgeeiften Stadium ihrer ganzen Zusammensetzung nach lediglich aus irklicher Knochensubstanz bestehende Geschwulst. Der Name «Exoose» ist schon aus dem Altertum her bekannt. GALEN *bezeichnete* seinem Werke über die widernatürlichen Geschwülste mit dem Naen «Exostose» sämtliche Knochenauswüchse und Geschwülste, wenn e nur Knochensubstanz enthielten. Noch im Jahre 1847 verstanden EBER (128) und andere Autoren unter «Exostose» eine Knochenschwulst im weitesten Sinn. Mit dem Aufblühen der pathologischen natomie wurde der Begriff eingeschränkt. Im Sinne ROKITANSY'S, WEICHSELBAUM'S, ZIEGLER'S, u. a. ist die xostose eine grössere knöcherne, einem Knochen aufsitzende, mit m ein organisches Ganzes darstellende, womöglich von ihm selbst sgehende, umschriebene Masse, welche gewöhnlich eine ihrer Basis nd ihrem Ausgangspunkt homologe, schwammige oder kompakte Tex- r darbietet. Während die Bezeichnung «Exostosen» dem Knochenauswuchse im Allgemeinen den Namen gibt, geht aus der binären Nomenatur (cartilaginäre, parostale, periostale, kompakte, spongiöse u.s.w. xostose) die Charakteristik derselben in Bezug auf ihre morphologihen, texturellen u.s.w. Eigenschaften sowie auf ihren Ursprung herr. Der englische Chirurg ASTLEY COOPER gebrauchte zust den Ausdruck **«cartilaginäre Exostosen»** und unterschied inere und äussere. Damit vereinigte er zwei Krankheitsbilder miteinanr. Was er unter **«äusseren»** verstand, bezeichnen wir heute als

die cartilaginären Exostosen im engeren Sinne, während die «**inneren**» zu den Enchondromen gehören. R. VIRCHOW teilte die Exostosen in drei Gruppen, nämlich solche, die aus dem Periost durch chronischen Reiz und Trauma entstanden (fibröse Exostosen), solche, die durch Ossifizierung von Fascien, Muskeln, Ligamenten und Sehnen und schliesslich solche, die aus dem Intermediärknorpel des Knochens entstanden und als cartilaginäre Exostosen bezeichnet wurden. Von allen drei Gruppen sind nur die cartilaginären Exostosen **multipel.** Die cartilaginären Exostosen sind gestielt, pilzförmig oder rundlich, knollig oder spitz. Der feinere Bau soll nur kurz berührt werden.

Die Knorpelschicht, deren Dicke 1-6 mm betragen kann, ist nicht kontinuierlich über die Exostosen verbreitet, sondern häufig unterbrochen. In den Vertiefungen der multiplen cartilaginären Exostosen findet sich kein Knorpelüberzug, nur die Höcker und die Leisten sind damit versehen. Ansatzstellen und Schaft der multiplen cartilaginären Exostosen sind von normalem Periost bekleidet, das nach DRESCHER (25) am Rande der Knorpelkapsel in eine Art von Synovialmembran übergeht, die, mehr oder weniger lockerzellig angeheftet, den Knorpel überzieht.

An der Exostose unterscheidet man eine kompakte und eine spongiöse Schicht. Im Inneren der Spongiosa besteht eine mit gelbem Fettmark gefüllte Höhle, die mit der Markhöhle des Röhrenknochens in Verbindung steht. Ueber die chemische Zusammensetzung der Exostose haben zwei Chemiker VALENTIN und LASSAIGNE Untersuchungen angestellt. Darnach ist der Gehalt an phosphorsaurer Kalkerde bedeutend herabgesettzt gegenüber dem des Knochens, welchem die Exostose aufsitzt (Knochen 41,6%, Exostose 30%); der Gehalt an kohlensaurem Kalk und organischer Materie vermehrt (Knochen: kohlensaurer Kalk 8,2%, Exostose 14%; Knochen: organische Materie 41,6%, Exostose 46%). Die Zahl der Exostosen bei einem Individuum ist verschieden. Von einigen wenigen angefangen sind bis zu 1000 der Tumoren an einem einzigen Patienten gezählt worden. BRUDZINSKY beschreibt einen achtjährigen Knaben mit 50 Exostosen, KOENIG erzählt von einem Kind, das 200 solche aufwies, und endlich hat CHIARI (18) an der Leiche eines achtzehnjährigen Mädchens ca. 1000 Exostosen gezählt. Am häufigsten findet man die Exostosen in der Nähe der Epiphysen, da sie von dem In-

mediärknorpel ausgehen. Aber trotz dieser Häufigkeit sitzen die Exo-
sen auch gelegentlich an anderen Stellen, z. B. auf der Diaphyse
s auch in unserem **Falle 1a und b** zu beobachten ist.) Es liegt das
ht an einem Wandern der Exostose, sondern daran, dass der Inter-
diärknorpel immer mehr Knochen bildet und gewissermassen zwi-
en sich und der Exostose einschiebt. Wir können daher sogar aus
Lage der Exostose einen Wahrscheinlichkeitsschluss auf das Alter
Exostose ziehen. Sitzt eine Exostose zwischen zwei paarigen Kno-
n an den Extremitäten (z. B. Tibia-Fibula oder Radius-Ulna), so
n es zu Bewegungshindernissen kommen. Die Exostosen kommen
an Stellen des Skeletts vor, welche knorpelig präformiert sind, oder
solchen, die nicht knorpelig präformiert sind, bei welchen aber an
erste knöcherne Anlage sich Knorpel anbildet, sogenannter transi-
ischer Knorpel: z. B. die Clavicula. An den Epiphysen stellen sich
Geschwülste dar als verknöchernde Auswüchse des Epiphysenknor-
s (Ecchondrosis ossificans, VIRCHOW 130), oder als verlagerte
le desselben, und gehen von der Knorpelfuge oder von dem Rand
Gelenkfläche aus. Nach VIRCHOW (130) beruhen die cartilagi-
en Exostosen auf einer Entwicklungsstörung und multiple cartilaginä-
Exostosen sind mit Enchondromen, welche von Knorpelinseln aus-
en, die von dem Wachstumsknorpel abstammen, genetisch nahe
wandt. Die Knorpelinseln liegen in dem einen Fall in der Spongiosa
chondrome), im andern subcortical (Exostosis cartilaginea).

Die verschiedenen Röhrenknochen werden nicht in gleicher Weise
Exostosen betroffen. WEBER (128) stellt bezüglich des Befal-
seins der verschiedenen Knochen folgende Skala auf. Es kommen
abnehmender Häufigkeit Exostosen vor am:

Unteren Femurende, Tibia und Fibula unten, am Femur oben,
a und Radius unten, Tibia und Humerus oben.

Am seltensten ist das distale Humerusende Träger von exostoti-
en Veränderungen. Am Clivus Blumenbachii sahen WEBER (128)
ENKING (55), HUBER (63), VIX (134), MARLE (80),
NNENSCHEIN (118) und FISCHER (35) Exostosen. Ex-
sen des meatus auditorius externus sind mehrfach beschrieben. Am
ädel finden sich cartilaginäre Exostosen gelegentlich noch in der
ita und erzeugen Exophthalmus. Auch am Oberkiefer hat man sie
achtet, wo sie dann meist Luxation des Unterkiefers verursach-
An der Wirbelsäule sitzen sie meist an den Wirbelbogen und

Dornfortsätzen und verursachen hier weniger Beschwerden. Die mu
plen cartilaginären Exostosen sind im Allgemeinen symmetrisch v
teilt. Zu den Knochen, die seltener befallen werden, gehören Schäd
Wirbelsäule, Sternum und Patella. Es ist zu erwähnen die **Exostos
cartilaginea bursata.** Sie entsteht dort, wo die Weichteile üb
die Exostose gleiten. Nach ORLOW soll die Bursa ihrer Struk
nach im Allgemeinen der Synovialhaut ähnlich sein. Man spricht d
halb von falschen Gelenkhöhlen. Die Kapsel inseriert stets am Ran
des knorpeligen Ueberzuges der Exostose und steht mit deren Peri
direkt in Verbindung. Dadurch unterscheiden sich diese Synovialhö
len von den echten Schleimbeuteln, die ein in sich geschlossenes Ga
zes darstellen und durch eine Bindegewebsschicht von den darunt
liegenden Knochen getrennt sind.

A.

Aetiologie der Exostosen.

Die Frage der Aetiologie der Exostosen ist sehr schwer zu lösen. In Anlehnung an HOOCK teile ich die auslösenden Ursachen in zwei Gruppen ein. Es kommen in Betracht:

I. eine lokale Erkrankung des Knorpels,

II. eine allgemeine Erkrankung des Gesamtkörpers.

Was die lokale Erkrankung anbetrifft, so beschuldigen DUPUYTREN und RECKLINGHAUSEN (108) eine Zirkulationsstörung in der Zeit, in welcher der embryonale Knorpel durch Knochen ersetzt wird. SONNENSCHEIN (118) wies eine Zirkulationsstörung als aetiologisches Moment zurück und machte eine Degeneration des Knorpels geltend.

I. Von den Allgemeinerkrankungen des Gesamtkörpers, die gelegentlich mit der Entstehung der Exostosen ätiologisch in Zusammenhang gebracht worden sind, ist zu erwähnen die **Lues** und **Rachitis.** Bei näherem Zusehen ist die ätiologische Bedeutung dieser beiden Krankheiten aber abzulehnen. Was die **Lues** anbetrifft, so macht sie niemals eigentliche Exostosen, sondern Periostosen. Der Sitz dieser luetischen Periostosen entspricht ferner nicht der Prädilektionsstelle der Exostosen. Sie kommen an dem Diaphysenteil der langen Röhrenknochen, sowie auf den Deckknochen des Schädels vor. Im Gegensatz zu den Periostosen bringt die antiluetische Kur bei den echten Exostosen keinen Erfolg. Ferner ist bei den letztern, wie auch in allen unsern Fällen, die **Wassermannsche** Reaktion negativ. Viele Autoren, wie VIX (134), VOLKMANN[e] und andere wollten die Exostosen mit **Rachitis** in Zuammenhang bringen. Auch diese Theorie ist abzulehnen. Unter anderm schon deshalb, weil die Exostosen in einigen Fällen als congenital nachgewiesen worden sind, während es gerade umgekehrt keine intrauterine (angeborene) Rachitis gibt (WIELAND 29). Ausserdem ist gerade der Schädel, der am meisten bei Frührachitis leidet (**Kraniotabes Elsässer's!**), frei von Exostosen. Die Kombination der Rachitis mit Exostosen ist ein reiner Zufall. Die drei Fälle von HELFERICH[e], die seine Schüler MEYER und BRENNER bearbeiteten, wiesen keine Rachitis auf. BESSEL-HAGEN (5), BERGMANN, PELS-LEUSDEN (98) u. a. lehnten die Rachitis als Aetiologie ebenfalls ab.

Wir finden fernerhin in der deutschen und französischen Literatur chronische und akute Infektionskrankheiten als Ursache der Exostosenbildung angegeben. So sprechen HOOCK (62) von Furunkulose, EBERT (26) von Gelenkrheumatismus, SONNENSCHEIN (118) und andere von Typhus, Gonorrhoe, Osteomyelitis, die als ätiologische Momente angesehen werden können. Man kann hier aber doch wohl nur als von auslösenden oder verschlimmernden Momenten sprechen.

Von den verschiedenen Theorien über die **Entstehung** der Exostosen möchte ich hier nur einige anführen:

HEYMANN (57) spricht von einer übermässigen Produktion embryonalen Materials.

BESSEL-HAGEN (5) sagt, dass: «Eine ursprünglich fehlerhafte Anlage des Knochensystems, deren Wesen uns allerdings verschleiert ist, die häufigste Ursache für die Entstehung sei.»

E. MUELLER (90) glaubt dem gegenüber, dass für die Entstehung der Exostosen eine Störung der enchondralen Ossifikation jedenfalls nicht verantwortlich gemacht werden könne, da eine solche pathologisch-anatomisch nie nachgeweisen worden sei. Er nimmt eine Störung der perichondralen Ossifikation an, wie sie aus seinen mikroskopischen Erhebungen, nämlich aus dem Nachweise von Knorpelbildungen innerhalb der osteogenetischen Schicht des Periostes knorpelig-präformierter Knochen, hervorgehe.

VIRCHOW (131) glaubt, dass durch irgend eine Reizung des Epiphysenknorpels in relativ früher Zeit des Lebens, welche die Knochenoberfläche treffe, eine seitliche Wucherung erzeugt werde.

FLINKER (39) sowie RITTER (108) nehmen Beziehungen zwischen der Schilddrüse und den multiplen Exostosen an. RITTER (108) fand nämlich unter sieben Kindern einer Exostotikerfamilie sechs mit Exostosen und deutlichem Hypothyreoidismus behaftet, während das siebente Kind ohne Exostosen und ganz normal war, dafür aber Basedowsymptome zeigte. Dieser Anschauung gegenüber steht der Befund von GOTTSTEIN (46), der bei einem Basedowiker Exostosen gefunden hat.

V. BERGMANN behauptet, dass die multiplen cartilaginären Exostosen eine Folge von Wachstumsstörungen des Intermediärknorpels darstellen in Folge seiner ursprünglich fehlerhaften Anlage.

Zum Schluss sei die Theorie von CONHEIM-RIBERT erähnt, welche die Entstehung der Exostosen in einer Unregelmässigkeit der embryonalen Anlage an den betreffenden Körperstellen und in einer Wucherung embryonaler Keime, sowie im postfötalen Leben in der Wucherung von teilweise oder völlig aus ihrem organischen Zusammenhange losgelösten Zellen oder Zellgruppen erkennen wollen.

Es scheint mir, dass die embryonale Theorie von v. BERGMANN von allen am plausibelsten ist.

B.

Vorkommen, klinische Bedeutung und Folgezustände der multiplen cartilaginären Exostosen.

Die Entstehung der Exostosen ist auf die ersten Lebensmonate, od sogar auf das intrauterine Leben zurückzuführen. Sie kommen a häufigsten zum Vorschein im 3.-5. Jahre.

HUTCHINSON erbrachte den Beweis, dass die cartilagin ren Exostosen **kongenital** vorkommen. In der von ihm beschrieb nen Familie brachten 9 Mitglieder die Abnormität mit auf die We Die Hebamme bemerkte gleich nach der Geburt jedesmal die kleine Tumoren. Ein neugeborenes Kind einer exostotischen Mutter hatte a Oberarm, unterhalb des Humeruskopfes, am Beginn der Diaphyse ein stecknadelkopfgrosse Exostose (DRESCHER 25). REULOS be richtet von Kindern einer exostotischen Mutter, die mit meist symme trischen Exostosen geboren wurden. Die Enkel wiesen wiederum ange borene Exostosen auf. Recht hat auch FREY, wenn er von Exostosi cartilaginea multiplex infantilis spricht, da er damit betonen wollte, das man es hier mit einer Affektion des Knochensystems zu tun hat, die de **Entwicklungsperiode** des Organismus hauptsächlich eigen ist. I der französischen Literatur werden die cartilaginären Exostosen o kurzweg als **Exostoses de croissance** bezeichnet.

Das grösste Wachstum erreichen die Exostosen in der Pubertäts zeit, und mit dem Aufhören des allgemeinen Wachstums sistiert auc das Wachstum der Exostosen. Aber nicht immer kann das als Rege gelten. Denn es sind Fälle bekannt, wo die Exostosen im dreissigste und noch mehr Jahren ihr Wachstum fortgesetzt haben. So wurde un längst auf der **Basler** chirurgischen Klinik eine Patientin operiert bei der die Exostose mit 30 Jahren angefangen hatte zu wachsen (Fal II.) Die Wachstumsrichtung der Exostose ist anfangs offenbar eine zu Oberfläche des Knochens ziemlich senkrechte. Wird die Exostose dann aber höher und trifft auf den Widerstand gespannter Weichteile, Seh nen, Muskelansätzen, Fascien, so werden die Exostosen in eine andere Wachstumsrichtung hineingedrängt, und zwar in diejenige, in welche die Weichteile die geringste Spannung besitzen. Bei der Bildung des Stieles der Exostose beteiligt sich das Periost zweifellos. Die Exostosen können gelegentlich frakturieren und nachher heilen sie entweder an

Frakturstelle an, was schon mehrmals beobachtet wurde, oder sie rden resorbiert.

Auch spontane Rückbildung von Exostosen ist beobachtet worden. ARTMANN (52) z. B. beschrieb einen solchen Fall: Bei einem eijährigen Knaben wurden zahlreiche Knochenauswüchse gefunden d photographiert. Nach 20 Jahren hatte HARTMANN (52) Gegenheit, denselben Fall einer Nachuntersuchung zu unterwerfen und eder zu photographieren. Das Bild zeigt deutlich, dass eine grosse zahl von Exostosen geschwunden war. Anatomisch wird es sich wohl eine lacunäre Resorption handeln, ähnlich wie sie beim normalen d noch häufiger beim pathologisch veränderten Knochen vorkommt. e Exostosen können auch einer Nekrose anheimfallen und ausgestoss werden.

Andere, BESSEL-HAGEN (5) z. B. bestreiten das Vormmen einer echten Rückbildung und sprechen nur von einer scheinren, wofür sie Veränderungen im Fettpolster oder geringere Spanng in der die Exostose umgebende Synovialhöhle verantwortlich maen.

Die cartilaginären Exostosen sind exquisit **gutartige** Geschwül. Sie entstehen schmerzlos und ohne Temperatursteigerung.

FISCHER (35) berichtet, dass bei seinen zwei Patienten ausmsweise die Exostosen unter Schmerzen und Fieber zum Ausbruch men. Wir möchten aber annehmen, dass diese Patienten an einer inkurrenten fieberhaften Krankheit gelitten haben, während die Schmerwohl mit den Exostosen in Zusammenhang zu bringen sind. Solange Exostosen klein sind, werden sie von den Patienten nicht berkt. Nachher aber, beim raschen Wachstum, können sie einen Druck einen Nerv oder ein Gefäss ausüben, was die Schmerzen verursacht. r Schmerz durch das rasche Wachstum der Exostose ist noch verndlicher, wenn wir uns vor Augen führen, dass auch beim normalen ochenwachstum unter bestimmten Bedingungen Schmerzen auftreten: erinnern an die bekannte Entstehung der Apophysenschmerzen an Tuberositas Tibiae, Calcanei u.s.w. in der Pubertät, d. h. in der t des stärksten Wachstums.

In früherer Zeit verwechselten gewisse Autoren den Namen «Carginäre Exostosen» oft mit dem Namen «Osteophyt.»

ERHARDT (32) trennte dann die beiden Namen scharf vonander, indem er sagte:

«Ein Osteophyt ist eine unregelmässige, atypische, mindestens i seiner Entstehung noch scharf abgesetzte Knochenneubildung perios len Ursprungs, welche als etwas ganz Heterogenes der Knochenrin aufsitzt und ausgesprochen entzündlichen oder doch wenigstens irr tiven Zuständen seine Entstehung verdankt. Dagegen ist die cartilagi re Exostose von vornherein eine ganz typische Bildung, die als etw durchaus Selbständiges charakterisiert ist und nicht auf einfach reakti und entzündliche Prozesse zurückgeführt werden kann.» Noch ist o Anschauung von Hoffa (59) zu erwähnen, die sich ganz vereinz in der Literatur findet. Hoffa (59) glaubte, die Ursache der Er stehung der Exostosen in Wachstumshemmungen gefunden zu haben. i war der erste, der zur Untersuchung des Krankheitsbildes der cartila nären Exostosen sich der **Röntgenstrahlen** bediente. Bei d Durchleuchtung eines 16jährigen, mit Exostosen behafteten jung Mannes zeigte das Röntgenbild kaum noch sichtbare Epiphysenlinie Da gleichzeitig an den Extremitäten sich ziemlich erhebliche Wach tumshemmungen fanden, brachte Hoffa (59) beide Erscheinu gen in Kausalzusammenhang. Er nahm an, dass infolge eines Fehle in der ersten Anlage der Epiphysenlinie eine allzu frühe Verknöch rung derselben eintrat. Wahrscheinlich bildete der von Hoffa (5 beschriebene Fall eine Ausnahme.

Auch Bessel-Hagen (5) glaubt, dass die Exostosen a das Wachstum der Knochen einen Einfluss haben und sagt folgende «Der Grad der Verkürzung, den wir am Vorderarmknochen festgeste haben, entspricht zwar dem pathologischen Verhalten der in ihm en haltenen Skelettstücke; aber nicht in gleicher Weise bringt er u die Schwere der Wachstumshemmung an den einzelnen Knochen zu Anschauung. Der eine kann stärker als der andere in Mitleidensch gezogen werden. Aus dieser Ungleichheit der Wachstumsstörung a den beiden Vorderarmknochen müssen schwere Folgen nicht allein f eigene Form und Richtung, sondern auch für die an sie angrenzend Gelenkverbindungen entstehen; auf diese Weise wächst z. B. das Cap tulum radii aus dem Gelenk heraus und es kommt zur Luxation.» Di Verkürzung der Ulna infolge der Exostosen hat sehr häufig eine Ver krümmung des Radius und sogar eine Luxation des Radiusköpfche zur Folge.

Wie oben erwähnt, glaubt Bessel-Hagen (5), dass di Exostosen auf das Wachstum eine Wirkung haben, und stellte soga

en Satz auf: «Je mehr Exostosen an einem Knochen sind, desto mehr uss der Knochen in seinem Längewachstum beschädigt sein.» Er agt weiter, dass an der Stelle, wo die Exostosen entstehen, sich der Querschnitt des Knochens verändert, was zu Verbiegungen des Schafes Veranlassung gibt. Soweit möchte ich mit ihm übereinstimmen, denn Aehnliches konnte ich auch bei meinen eigenen Beobachtungen feststellen (Fall Ia, b, c). Aber nicht alle Autoren wollen die Exostosen Wachstumsstörungen gleichsetzen, so z. B. beweist PELS-LEUSDEN (98), dass das Wachstum der Knochen bei seinen Fällen mit Exostosen gar nicht gestört wurde. Ich möchte mich am ehesten der Anschauung von V. BERGMANN anschliessen, welcher sagt, dass die Exostosen eine Krankheit **sui generis** seien und dass die Wachstumsstörung, sowie die Exostosenbildung, koordiniert bestehen können, d. h., dass eine unbekannte Noxe das eine Mal auf das Wachstum wirkt, das andere Mal Bildung von Exostosen hervorruft: es kann, aber es muss nicht beides zugleich ausgelöst werden («Osteodysplasia exostotica» nach E. JENNY, 66).

In der Literatur sind andererseits Fälle beobachtet worden, bei welchen gerade die exostosenfreien Glieder im Wachstum zurückgeblieben waren, während die mit Exostosen behafteten Knochen die normale Länge zeigten. Einige Autoren versuchen diese Tatsache mit einer Hormonalwirkung von Seiten der Exostosen in Zusammenhang zu bringen.

Nicht selten findet man bei den Individuen, die mit Exostosen behaftet sind, ausser Verkürzungen und Verkrümmungen sogar auch **Luxationen** z. B. Radiusluxationen. Ueber die Entstehung der Luxationen weichen die Ansichten noch stark auseinander:

HERZFELD (56) schreibt, dass nach dem Röntgenbilde in dem von ihm bearbeiteten Falle ein auffallendes Höherstehen des distalen Endes der Ulna gegenüber dem des Radius bestehe. Dadurch müsse der ganze Druck von der Hand aus bei verschiedenen Bewegungen und Arbeit hauptsächlich auf den Radius allein übertragen werden, und es müsse dadurch zur Luxation des Capitulum Radii kommen.

PELS-LEUSDEN (98) spricht von einem fast vollständigen Fehlen des Condylus externus und des Capitulum Humeri, und auf diese Weise könnte, seiner Meinung nach, das Capitulum radii infolge Fehlens des normalen Widerstandes einfach am Humerus vorbei-

gewachsen sein. Andere glauben, dass entweder das Capitulum radii zu gross sei und dadurch aus dem Gelenk herausschlüpfe, oder dass das Capitulum radii durch das Ligamentum anulare nach aussen gleite. Mir scheint wahrscheinlich, dass diese letzte Anschauung am richtigsten ist. Die Tatsache, dass durch die mit Exostosen nicht selten verbundene Luxation des Radius dem Humerus die laterale Stütze entzogen ist, lässt leicht begreifen, dass durch Beanspruchung des Unterarmes und durch Muskelzug eine Deviation im Sinne der Valgusstellung eintreten kann. Weniger leicht sind die bestehenden Genua valga in Folge von Exostosen zu erklären. Es muss in solchem Falle ein ungleichmässiges Wachstum der Epiphysenlinien zu Gunsten der medialen Partien angenommen werden, wozu noch zu starke oder wenigstens ungleichmässige Belastung kommt. Auch Varusstellungen am Ellenbogen und Knie, sowie Coxa vara sind etwa beobachtet worden. STARK (21) beobachtete sogar Pectus carinatum.

Wenden wir uns jetzt dem Becken zu. Hier finden wir ausser Wachstumshemmungen auch Drucksymptome von Seiten der Exostosen. BESSEL - HAGEN (5) sagt: «Der Reichtum an solchen Zonen, von denen aus die Vergrösserung der Knochenteile erfolgt, die Möglichkeit, dass sich vorn an der Symphysis ossium pubis, hinten zu beiden Seiten des Kreuzbeines an der mächtigen Synchondrosis sacro-illiaca, dann auch aus der Scham- und Sitzbeinverbindung und endlich aus dem y-förmigen Intermediärknorpel heraus in der Gegend der Hüftgelenke exostotische Auswüchse bilden können, muss in hohem Grade begünstigen, dass die ihnen sich anschliessenden Entwicklungsstörungen auf Form, Gestalt und Grösse des Beckens einen bedeutenden Einfluss ausüben. Sind die Störungen allseitig in gleicher Weise wirksam, so führen sie naturgemäss auch zu einer allgemeinen, symmetrischen Verengung des Beckenringes; sind sie jedoch an der einen Seite weiter als an den übrigen vorgeschritten, so tritt eine Asymmetrie zu Tage, welche mitunter einen erstaunlich hohen Grad erreicht». Auch hier betont BESSEL - HAGEN (5) die Wirkung der Exostosen auf das Wachstum.

BIRNBAUM erwähnt einen Fall, in welchem durch eine Exostose der Synchondrosis sacro-illiaca dextra eine Uterusruptur mit nachfolgendem Exitus hervorgerufen wurde. Auch die Schwangerschaft kann beeinflusst werden. Im anatomischen Museum zu **Halle** befindet

nach der Arbeit von HOOCK (62) ein Becken mit einer 1,5 cm leine Becken vorragenden Exostose. Die Trägerin desselben mach- des Mal in einem bestimmten Schwangerschaftsmonat einen Abor- durch, da die Geschwulst immer auf den bis zu einer gewissen se herangewachsenen Uterus einen Reiz ausübte und dadurch en auslöste Vollständigkeitshalber möchte ich noch erwähnen, dass HOCHENEG = Prag sich ein Präparat befindet, das eine von Symphyse ausgehende cartilaginäre Exostose zeigt, welche eine pression der Blase und des Mastdarmes, Illeus und Peitonitis er- e. Diese Anomalien des Beckens machen es dem Geburtshelfer Pflicht, bei allen, mit cartilaginären Exostosen behafteten Frauen, he sich in der Gravidität befinden, zeitig das Verhalten der Ge- swege zu prüfen und unter Umständen auch zeitig einzugreifen.

Wie am Becken, so können cartilaginäre Exostosen auch an an- n Skeletteilen Druckerscheinungen hervorrufen.

MOSENTIN (89) beschreibt zwei Fälle mit lokalen Drucksymp- n; in einem kam es zu Aneurysma der Arteria poplitea über der tose in der Kniekehle, während im zweiten die Exostose malign nerierte und Kompressionserscheinungen an den Weichteilen in alt von Zirkulationsstörungen und Muskelparesen machte. Aneu- a der Arteria poplitea durch Exostosen sind auch von anderen Auto- beschrieben worden. Auch Nekrosen, Caries und Entzündungen en in den Exostosen auftreten. Wenn die Exostose gross wird, so die Haut gespannt, entzündet und kann auch nekrotisieren. Durch Sitz können sogar ganz kleine Exostosen schwerste Komplikation orrufen.

So berichtet STARK (120) von einer schweren **Compres- smyelitis** bei einem 21 jährigen Patienten infolge zweier zu- nen etwa haselnussgrossen Exostosen am zweiten Halswirbel, nach n Entfernung trotzdem eine vollkommene Paraplegie mit Blasen Mastdarmlähmung zurückblieb.

SONNENSCHEIN (118) beschreibt einen Fall, der an eitri- Meningitis zugrunde ging, und bei dem die Autopsie unter andern tosen auch solche am Clivus Blumenbachii ergab, auf deren Druck Reiz er die tödliche Meningitis schieben will.

PELTESOHN (99) beschreibt die Entstehung eines paralyti- Klumpfusses zufolge des Druckes einer Exostose auf den Nervus

peroneus. Auch ich hatte Gelegenheit, einen solchen Fall auf der ler chirurgischen Abteilung zu beobachten; durch Druck einer Exse auf den Nervus peroneus entstand dabei ein Klumpfuss. Nach fernung der Exostose und unter faradischer und galvanischer Beletung des geschädigten Nervus gingen die Erscheinungen zurück.

Ganz ausnahmsweise lesen wir z. B. in einem Falle CHIARI (18), von maligner Entartung einer Exostose. Am rechten Humdegenerierte die Exostose in Sarkom. Es ist das ein einzig dastehe Fall in der Literatur. CHIARI (18) glaubt, dass das bestehe Sarkom daselbst sich entwickelt, und dass das Mark dieser Exos die Matrix für das Sarkomgewebe abgegeben habe, womit auch gefundene myelogene histologische Charakter dieses Sarkoms in klang zu bringen sei.

Sehr wichtig sind noch die Beziehungen der Exostosen zu **Enchondromen.** Wie gesagt sind die Exostosen gutartige Geschwste, die ziemlich langsam wachsen und ausser Drucksymptomen k besonderen Erscheinungen machen. Von dem Knorpelüberzug der ostose kann sich aber, wie von jedem Knorpel, ein Enchondrom a bilden. Dieses wächst dann unter Umständen sehr schnell oder degeriert malign. Dadurch wird die Prognose der früher gutartigen Exosen schlecht und die Combination mit Enchondrom erhält ihre verhänisvolle Bedeutung.

Differentialdiagnostisch ist wichtig, dass die Enchondme im Gegensatz zu den Exotsosen mit Aufhören des menschlic Wachstums noch weiter wachsen und eine ziemliche Grösse erreic können. Die Enchondrome verknöchern nicht, während in den carginären Exostosen Knochengewebe zu finden ist.

C.

Erblichkeit der multiplen cartilaginären Exostosen.

Die enge Zusammengehörigkeit der multiplen cartilaginären Exos-
en mit Enchondromen zeigt sich auch auf dem Gebiete der Erblich-
t. Die Träger der Exostosen können nämlich Enchondrome vererben
d umgekekrt.

FISCHER (36) berichtet z. B. von einem Vater mit multiplen
ostosen, dessen Sohn zahlreiche Enchondromen an den Händen hat-

SONNENSCHEIN (118) und DRESCHER (25) beob-
teten, dass die Träger der Exostosen auf ihre Nachkommen gleichzei-
Exostosen und Enchondrome vererbten. Das führt uns auf die
chtige Frage der **Erblichkeit** der multiplen cartilaginären Exos-
en. Auf die Erblichkeit der multiplen Exostosen ist schon früh hin-
wiesen worden. PAGET, der an die Existenz einer Ossific diathe-
oder Ossific dyskrasia glaubte, als Folge eines Fehlers der bildenden
aft in der Anlage der Organe oder Gewebe, spricht von der
olichkeit und dem symmetrischen Auftreten der Exostosen. Einen
ten Halt gewann die Lehre von der Vererblichkeit der Knochenaus-
chse durch REINECKE (102), welcher über **drei Genera-
onen** bei einer Bauernfamilie berichtete, in der er sechs Exostosen-
ger untersucht hatte. Er hatte daneben sämtliche bis dahin bekannte
ostosenfälle der Literatur zusammengestellt und auf diese Weise 36
ostotikerfamilien gesammelt, die sich in ihrer Vererbung der Exosto-
folgendermassen verteilen:

1 Fall vererbte sich durch 5 Generationen,
2 Fälle vererbten sich durch 4 Generationen,
15 Fälle vererbten sich durch 3 Generationen,
12 Fälle vererbten sich durch 2 Generationen,
6 Fälle bei mehreren Geschwistern.

Damit hat REINECKE (102) unzweifelhaft bewiesen, dass
Heredität unter den ursächlichen Momenten bei der Entwicklung
ltipler Exostosen eine sehr grosse Rolle spielt.

Seit ihm ist in fast sämtlichen Arbeiten auf die Heredität hinge-
sen woden. Es kann sich also nur um eine Störung in der Anlage
Entwicklung des Skeletts handeln, die sich auf mehrere Glieder

einer Familie vererbt, wie dies ja auch bei den Missbildungen vielfa beobachtet wird. In seinen Untersuchungen kommt REINECKE (10 zu dem Ergebnis, dass das männliche Geschlecht drei Mal so häufig v multiplen Exostosen befallen sei als das weibliche.

REULOS berichtet von 17 exostotischen Familienmitgliedern von denen 8 dem männlichen und 5 dem weiblichen Geschlecht ange hörten.

BESSEL-HAGEN (5) hat sich für ein häufigeres Befallen sein der Frauen ausgesprochen, als angenommen wird. Die Scheu d Exostotiker, verbunden mit der weiblichen Eitelkeit, werden dazu be tragen, dass diese weiblichen Träger von Knochenauswüchsen dem Ar te seltener zu Gesicht kommen. Man wollte die Vererbung der Exosto mit der Hämophilie vergleichen, es lässt sich jedoch kein bestimmt Vererbungsmodus feststellen. Interessant ist die Mitteilung von WE BER (128): Sämtliche Glieder einer Exostotikerfamilie, die Knochen auswüchse gehabt haben, waren rothaarig, während die exostosenfreie dunkles Haar trugen. Die Krankheit selber ist nach SPENGLE nie erworben, sondern geht ausnahmslos aus einer Anlage hervor, od aus einer Anlage, die von den Ascendenten einmal erworben und a die Descendenten durch Beeinflussung der Geschlechtsprodukte vererb worden ist.

D

Eigene Untersuchungen.

Nach diesem kurzen Ueberblick über Wesen, Vorkommen und Bedeutung der Exostosen mögen im Anschluss hier fünf Krankengeschichten mitgeteilt werden, die als weiterer Beitrag zur Casuistik der Exostosenfrage dienen können. Es handelt sich zunächst um drei am **Basler Kinderspital** zur Beobactung gelangte Fälle von multiplen cartilaginären Exostosen bei Geschwistern aus bisher exostosenfreier Familie, d. h. um ein exquisit **familiäres** Vorkommen dieser Affektion, jedoch ohne nachweisbare Heredität (Fälle Ia, b, c). Ferner um einen Fall von multiplen Exostosen bei einer dreissigjährigen Frau aus einer ausgesprochenen Exostotikerfamilie, also mit ausgesprochener Heredität (Fall II). Dieser Fall II, dessen Kenntnis wir Herrn Prof. Dr. **Henschen** verdanken, ist deshalb besonders bemerkenswert, weil die Exostosen im dreissigsten Lebensjahr, **also nach Abschluss des Längenwachstums,** aufs neue zu wachsen begannen. Als letzte Beobachtung führen wir einen schon von J E N N Y (66) im Jahre 1918 aus der **Basler Kinderklinik** sehr eingehend beschriebenen Fall von multiplen cartilaginären Exostosen bei einem damals zehnjährigen Knaben auf, der heute im Alter von 20 1/2 Jahren steht und seit Abschluss des Wachstums völlig beschwerdefrei geworden ist;

Fall I a, b. und c:

(vergl. Photogramm der 3 Geschwister D).

Fall Ia:

Anamnese: E. D., 15 1/2 Jahre alt, stammt aus einer Familie, in der bis jetzt keine Exostosen vorgekommen sind. Der Vater, angeblich gesund ohne Exostosen, hat Glotzaugen, soll zur Zeit der Geburt der Patientin ein Alkoholiker gewesen sein. Die Schwangerschaft und die Geburt verliefen normal. Die Mutter und ihre Verwandten sind von schmalem Körperbau, sämtliche ohne Exostosen. Dagegen haben drei Geschwister der Patientin Exostosen. Von früheren Krankheiten, die E. D. durchgemacht hat, sind zu erwähnen: Masern, Angina, sonst nie ernst krank gewesen. Gehen gelernt mit 13 Monaten, nie wieder verlernt. Weder sie noch ihre beiden exostotischen Geschwister zeigten jemals echte rachitische Erscheinungen. Dagegen traten mit zunehmen-

dem Wachstum mehrfache Verkrümmungen am Skelett auf, so s
dem dritten Jahr Auftreten von X—Beinen, seit 1 1/2 Jahren Verkrü
mungen des linken Vorderarmes. Hie und da Schmerzen im link
Arm. E. D. ist viel müde und schläfrig.

Klinischer Befund: Das Mädchen ist von mässiger Intelliger
etwas klein. Ihre Körperlänge beträgt 150 cm. Der schmale, unreg
mässige Thorax und der kurze linke Arm mit verdicktem Ellenbogeng
lenk in mittlerer Beugestellung, die unregelmässig verdickten Malleole
speziell am linken Fuss, kommen auf dem Photogramm sofort zu
Ausdruck und erinnern bei oberflächlicher Betrachtung an Rachitis.

Scheitel — oberer Symphysenrand	79	cm.
Oberer Symphysenrand — Sohle	71	cm.
Kopfumfang	56	cm.

Am Schädel sind keine Veränderungen zu finden, mit Ausnahm
der Glotzaugen, die auch beim Vater und einem Bruder, die kei
Exostosen haben, vorhanden sind. Der Gaumen ist schmal und hoc
sodass der linke zweite obere Incisivus nach hinten ausserhalb d
Reihe steht, ebenso der rechte vordere Kaninus; Tonsillen blass, w
nig vergrössert, Rachenreflex positiv. Der Hals weist keine Besonde
heiten auf. Die Schilddrüse ist normal. Die Wirbelsäule weist ein
Skoliose auf. Druckempfindlichkeit ist nirgends vorhanden. Der Thora
ist von schmaler Form. Der Brustumfang beträgt bei Exspiration un
Inspiration 72:70 cm. Eine eigentümliche Eindellung der achten Rip
rechts vorne. Palpatorisch ist an der vierten Rippe in der Nähe d
Brustbeines eine haselnussgrosse Exostose nachweisbar, ausser diese
sind kleine Exostosen mit glatter Oberfläche auf beiden Seiten an de
Rippen zu finden. An der Clavicula sind beidseits am Prozes. acro
mialis ganz kleine Exostosen zu palpieren. Die Margines superior
axillaris der Scapula sind mit kleineren Höckerchen bedeckt, währen
an dem Margo vertebralis, etwa 2 cm vom Rande entfernt, eine tauben
eigrosse Exostose mit glatter Oberfläche zu finden ist. Die Athemex
cursionen sind regelmässig. Lungen und Herz o. B. Die Abdominalor
gane weisen keine Veränderungen auf. An den Genitalien sowie in de
Achselhöhlen sind Haare vorhanden und das Mädchen menstruier
schon. Die Arme sind unter sich ungleich. Der linke Arm misst vom
Akromion bis zur Spitze des dritten Fingers 61 cm. der rechte 62 cm
Ausser der Verkürzung sind am distalen Teil des linken Humerus so
wie Ulna und Radius beim Metacarpalgelenk Exostosen zu finden. Auch

Textfigur I.

Geschwister D. Multiple cartilaginäre Exostosen.

der rechte Arm ist von Exostosen nicht verschont. Hier sind die Exo
sen kleiner als links. Der linke Arm ist deformiert, was durch die (
förmige Verkrümmung des Radius zu erklären ist (vgl. die Photo
phien). Das Handgelenk zeigt normale Stellung, auch die Bewegun
sind darin frei. Rohe Kraft der linken Hand ist etwas vermindert.

Auf der Aussenseite des Beckens unterhalb der rechten Crista
liaca ist eine Exostose zu fühlen.

Die Beine sind gleich lang. Spina illiaca anterior superior — S
le 86 cm. Die Excursionen im Hüft- und Kniegelenk sind normal.
Reflexe sind lebhaft, nicht gesteigert. Rechts besteht ein Genu valg
Am Femur, sowie am Kniegelenk und am Malleolus internus sind E
stosen zu finden. Besonders sind die Exostosen am Malleolus inter
ausgebildet (vgl. Photogr.).

Eine wertvolle Ergänzung der klinischen Untersuchung bilden
Radiogramme. Am Schädel sowie an der Wirbelsäule ist nichts
thologisches zu sehen. Am Thorax ist auch im Röntgenbilde die Exos
se an der vierten Rippe links deutlich zu sehen. Der Schatten
Exostose ist einem tuberkulösen Primäraffekt der Lunge ähnlich (**vg
Röntgenbild**). Am linken Arm sitzt auf der Ulna eine ziem
grosse Exostose nicht weit vom Metacarpalgelenk, die Ulna selbst
verkürzt und der Radius stark nach aussen gekrümmt. (Vgl. Röntge
gramm). An der rechten Ulna sind kleine Exostosen vorhanden, sie
etwas verkürzt und der Radius leicht gekrümmt.

Am Becken ist nichts Abnormes zu sehen, nur rechts unterh
der Crista eine erbsengrosse Exostose.

An den untern Extremitäten in der Gegend des Kniegelenkes s
an Femur sowie an Tibia und Fibula viele kleine Exostosen, die te
spitzförmig, teils rund sind, zu sehen. Der Querschnitt des rech
Femurs oberhalb des Kniegelenkes ist verdickt. An den Füssen
palpatorisch nichts nachweisbar, während röntgenologisch am Cal
neus rechts eine kleine Exostose hervorragte. Es ist vor allem die g
ringe Grösse der Patientin auffallend. Sie beträgt bloss 150 cm u
entspricht nach der Tabelle von CAMERER und PIRQUET e
nem 13 7/12—Jahre alten Kind. Die obere Körperhälfte (Scheitel-Sy
physe) ist viel länger als die untere, d. h. die Beine sind relativ m
verkürzt als der Rumpf, wie das auch bei zwei Geschwistern der P
tientin, sowie überhaupt bei den meisten Exostotikern, der Fall ist

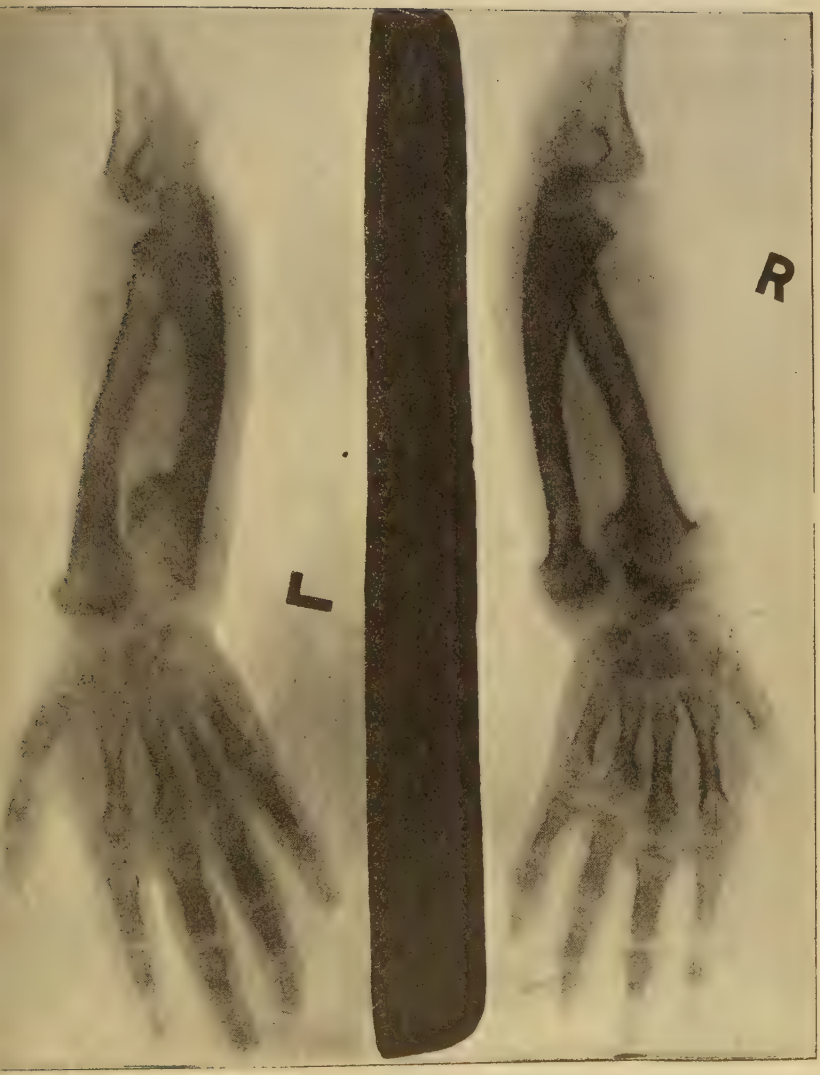

Textfigur II.

R. D. 7 Jahre alt.

Beide Vorderarme mit deutlich ausgesprochener Wachstumshemmung, Verkrümmung von Ulna und Radius und metaphysenständigen kartilaginären Exostosen.

Fall Ib:

R. D., jüngere Schwester von E. D., sieben Jahre alt, Gewicht 20.200 kg. Gute Intelligenz. Herz o. B., Lungen o. B. Schilddrüse normal. Schädel ohne Veränderungen. Kleine Exostosen auf beiden Seiten der Rippen. An der Clavicula beim Prozes. acromialis sind kleine Exostosen palpabel. Infolge seiner multiplen Exostosen an beiden Händen und Fussgelenken sieht das Kind einem **floriden Rachitiker schon auf den ersten Anblick sehr ähnlich (vgl. Photo).** In Wirklichkeit fehlt Rachitis auch röntgenologisch vollständig. Die Ränder der Scapula sind gekerbt und mit kleinen Höckern bedeckt. Armlänge von Akromion bis zur Spitze des dritten Fingers rechts 45 1/2 cm, links 47 cm. Am Humerus sowie an Ulna und Radius in der Gegend der Metacarpalgelenke sind an beiden Armen unregelmässige knollige Exostosen zu finden. Der rechte Vorderarm ist O = förmig gekrümmt; Kopfumfang 50 1/2 cm. Der Brustumfang bei Inspiration und Exspiration beträgt 58 : 56 cm. Das Becken ist normal. Die Gesamtlänge beträgt 109 cm, was nach der Tabelle von CAMERER und PIRQUET der Länge eines 6 4/12 alten Kindes entspricht.

Scheitel-Symphyse	60	cm,
Symphyse-Sohle	49	cm.

Aus diesen Zahlen ist zu ersehen, dass auch bei R. D. wie bei der älteren Schwester der obere Teil des Rumpfes länger ist als der untere, und dass die Wachstumsstörung bei Exostosen vorwiegend auf Kosten der unteren Extremitäten vor sich geht.

Stark ausgeprägtes X—Bein links. An den Beinen am distalen Teil des Femurs an beiden Condylen, sowie an Fibula und Tibia in der Gegend der Maleolen sind viele Exostosen mit glatter Oberfläche zu finden, die stark an rachitische Epiphysenschwellungen erinnern. Röntgenologisch sind dieselben vorwiegend metaphysär entwickelten Exostosen nachweisbar wie palpatorisch.

Fall Ic:

F. D., Bruder der zwei Geschwister E. D. und R. D., sechs Jahre alt. Schwache Intelligenz. Herz, Lunge o. B. Hat schon gehen gelernt mit 11 Monaten. Schon im sechsten Monat erschienen die ersten Zähne. Das sind zwei Facta, die Rachitis schon anamnestisch fast mit Sicherheit ausschliessen lassen. Von früheren Krankheiten ist nichts zu erwähnen. Patient ist zur Zeit völlig beschwerdenfrei. Sein Skelett

den bildet einen blossen Nebenbefund, der den Eltern kaum aufgeen und dem Patienten nie recht zum Bewusstsein gekommen ist.

Hals normal. Schilddrüse normal. Schädel ohne Veränderungen, t Ausnahme eines leicht ausgeprägten Exophtalmus. Kopfumfang cm.

Der Thorax ist von schmaler Form. Der Brustumfang beträgt bei spirium und Inspirium 53:55 cm. Palpatorisch sind an der fünften ppe rechts, sowie an der sechsten Rippe links in der Nähe des ustbeines zwei haselnussgrosse Exostosen nachweisbar; ausserdem d kleinere Exostosen beidseits an den Rippen zu finden. Der obere nd der Scapula ist mit kleinen Höckerchen bedeckt. Die Athemexrsionen sind regelmässig Die Abdominalorgane weisen keine Veränrungen auf.

Die Länge der Arme ist verschieden. Der linke Arm misst von kromion bis zur Spitze des dritten Fingers 47 cm, der rechte 49 cm. n linken Arm am Metacarpalgelenk sind zwei taubeneigrosse Exostosn vorhanden, während am proximalen Teil des Femurs bloss ganz eine, erbsengrosse Exostosen zu palpieren sind. Auch am rechten m in der Nähe des Metacarpalgelenkes sind kleine Exostosen zu finn. An der Grundphalange des Zeigefingers des rechten Armes ist ne erbsengrosse Exostose nachweisbar.

Die Gesamtlänge beträgt 122 cm.

heitel-Symphyse 64 cm,
mphyse-Sohle 58 cm.

Das Becken ist frei von Exostosen.

Die Beine sind gleich lang. Die Excursionen im Hüft- und Knielenk sind normal, links besteht ein Genu valgum. Am Femur sowie n Kniegelenk und am Maleolus externus sind kleine Exostosen zu palren. Die Exostosen dicht über den Gelenken von Vorderarm und nterschenkel erinnern auch hier zunächst stark an rachitische Epiysenschwellungen. Doch fehlt Rachitis völlig am Skelett. Auch in unrem dritten Fall sind am meisten der distale Teil des Femurs Tibia d Fibula befallen, was der seinerzeit von WEBER aufgestellten äufigkeitsskala der cartilaginären Exostosen an den verschiedenen elettabschnitten entspricht. Fast alle veröffentlichten Fälle mit multien Exostosen sind untermittelgross, manchmal sogar zwerghaft klein, d zwar sind namentlich die Beine zu kurz. Wenn wir unseren Fall f seine Proportionen untersuchen, so ersehen wir aus den oben beim

Status angegebenen Massen auch hier eine Verschiebung des Körpe mittelpunktes nach oben. Die Beine sind also auch hier im Verglei zum Oberkörper entschieden zu kurz.

Kurz zusammenfassend ist folgendes über die drei Geschwis D. zu sagen:

Der Schädel ist bei allen drei Geschwistern unverändert, mit Au nahme des Exophtalmus, während die Clavicula, Rippen sowie die la gen Röhrenknochen der Extremitäten, besonders die Ellenbogen, Me carpal- und Metatarsalgelenke von knolligen Exostosen verschieden Grösse befallen sind.

Fall II.

Es handelt sich im Fall II. um die 32 jährige Patientin E. Z. m zahlreichen multiplen Exostosen, die seit 1921 wiederholt auf d **Basler chirurgischen Klinik** wegen Exostosen in Behandlu war und auf die uns Herr Prof. Dr. HENSCHEN aufmerksam machen die Freundlichkeit hatte. Die Grossmutter litt ebenfalls multiplen Exostosen. Auch der Vater und die Schwester der Patient sind damit behaftet. Wegen Exostosen im Becken wurde die Steriliss tion im Jahre 1925 im **Frauenspital** vorgenommen. Ein Jahr sp ter sollen an zwei weiteren Stellen frische Auftreibungen entstand sein, nämlich in der rechten Inguinalgegend und am rechten Vorde arm. Dieselben verursachen der Patientin seit einiger Zeit lebhaf Beschwerden. Am Vorderarm sind die Schmerzen nur an der Stelle d Geschwulst lokalisiert, an der Leiste dagegen sind sie stärker u strahlen nach unten auf die Vorderseite des rechten Oberschenkels a bis zum Knie.

Klinischer Befund: Keine palpablen Drüsen am Halse. Th reoidea, Lunge, Herz o. B. Exostosen sind fast am ganzen Körper finden, die meisten und grössten am Becken und an den Extremitäte

Am Becken sind die Knochenkonturen bei der Palpation über unregelmässig und bilden rundliche höckerige Vorwölbungen von Hü nereigrösse. Nirgends besteht Druckschmerz. Die grösste Auftreibu ist in der rechten Leiste an der Darmbeinschaufel zu sehen. Sie faustgross mit unregelmässiger Oberfläche, sehr hart, und wölbt Gefässe, die stark pulsieren, nach vorn. Der rechte Oberschenkel durch die Exostosen leicht nach aussen gedreht. Die verursacht

merzen im rechten Bein sind leicht verständlich durch Kompres-
n der sensiblen Nervenäste aus dem Gebiet des Nervus femoralis.
e grosse Anzahl weiterer bis wallnussgrosser Exostosen findet sich
Verlaufe beider Ober- und Unterschenkel. Dieselben sind nicht
merzhaft.

Von dieser Patientin konnte ich nur das Röntgenbild des Beckens
kommen und möchte dasselbe hier kurz beschreiben:

Das Becken ist kartenherzförmig zusammengedrückt, und zwar
ch das seitliche Hineinwachsen von zahlreichen Exostosen. Ausser-
n ist es in seinem normalen Wachstum gehemmt worden und in
verkleinert. Das Innere des Beckens ist also secundär missgebil-
und aufs stärkste ungleichmässig verengt, sodass nach Eintritt der
nzeption ein Spontanabort eintrat. Um weitere Konzeptionen zu ver-
ndern, wurde daher im Jahre 1925 auf der gynäkologischen Klinik
Basel die Sterilisation vorgenommen.

Fall III.

Schliesslich sei noch in aller Kürze der Fall von multiplen car-
aginären Exostosen aus der **Basler Kinderklinik** angeführt,
n Dr. JENNY (66) schon im Jahre 1918 in seiner Dissertation sehr
gehend behandelt hat. Es handelt sich um einen heute 20 1/2 Jahre
en, damals 10 1/2 jährigen, mit Ausnahme seiner Exostosen völlig
sunden Menschen. Seine ganze Verwandtschaft ist gesund, ohne
ostosen. Die ersten Exostosen kamen mit vier Jahren zum Vorschein.
n Schädel am rechten Supraorbitalrande medianwärts ist eine tau-
neigrosse Exostose nachzuweisen. Das Gesicht ist asymmetrisch.
e rechte Hälfte ist mehr ausgebildet als die linke. Die Wirbelsäule
gt eine totale Kyphoskoliose nach rechts. Die Arme sind ungleich
g. Der Daumen der rechten Hand ist ziemlich verdickt (12 cm
nfang) und an der Grundphalanx ist eine haselnussgrosse Exostose
palpieren. Kleine Exostosen sind am ersten und zweiten Phalanx des
igefingers sowie radiale Seite des ersten Phalanges des kleinen Fin-
rs derselben Hand zu finden. Das rechte Bein zeigt ein leicht ausge-
detes Genu valgum. Mit Aufhören des Wachstums sistierte bei ihm
ch das Wachstum der Exostosen.

Der junge Mann, dessen multiple Exostosen vor 10 Jahren im
nderspital wegen ihres raschen Wachstums systematisch, ob-

gleich ohne nachhaltigen Erfolg, einer **Röntgenbestrahlung** un terzogen worden waren, befindet sich heute subjektiv wohl, verdien seinen Lebensunterhalt als Commis und ist, abgesehen von seiner leich ten Kyphose und seinem verdickten rechten Daumen in keiner Weis behindert. Bezüglich aller Einzelheiten verweisen wir auf die Arbe von JENNY (66) (Archiv für Kinderheilkunde).

Fassen wir das Facit unserer eigenen Fälle kurz zusammen, s ergibt sich, dass die drei Kategorien von multiplen cartilaginären Exo stosen bei unseren 5 Fällen alle wichtigen Eingangs im Text besproche nen Eigentümlichkeiten dieser multiplen Knochengeschwülste in gera dezu typischer Weise zum Ausdruck bringen, mit alleiniger Ausnahm des progressiven Wachstums bei Fall II. Unsere Patientin (Fall 2), be welcher die Exostosen mit 30 Jahren grösser wurden, fällt durch die sen ungewöhnlichen Umstand aus dem Rahmen des üblichen Krank heitsbildes der multiplen cartilaginären Exostosen völlig heraus. In al len unseren Fällen treten die Exostosen **multipel** auf und in den mei sten (in vier von fünf) Fällen auch **familiär,** aber nur ein Mal ist aus gesprochene **Heredität** vorhanden. Die exquisit familiäre Häufung des Leidens in unserer ersten Beobachtung (drei Geschwister D mit Exosto sen) legt freilich die Annahme einer hereditären Anlage auch hier doch recht nahe. Sicher zu erweisen ist sie nicht. Immerhin macht schon FISCHER (35) (1. c.) darauf aufmerksam, dass die Erblichkeit der multiplen Exostosen auch bei klinisch und röntgenologisch **negativen Befunden in der Ascendenz** nicht sicher ausgeschlossen werden könne, **da Fälle mit Latenz der Krankheit durch mehrere Generationen hindurch bekannt sind.**

Modern ausgedrückt: Die Vererbung der multiplen cartilaginären Exostosen vollzieht sich nach dem MENDEL'schen Gesetz, und zwar bald nach dominantem, bald nach rezessivem Typus.

E.

Therapie.

Die Therapie der Exostosen ist eine chirurgische. Im Allgemeinen wird man die Exostosen so lange wie möglich in Ruhe lassen. Man hat sich immer zu vergegenwärtigen, dass in sehr vielen Fällen Stillstand des Wachstums eintritt und damit eine allmähliche Gewöhnung an die Existenz derselben. Wenn immer möglich ist der Abschluss des Wachstums abzuwarten, bis man die Exostose operativ entfernt. Auch ist bei frühzeitiger Entfernung besonders darauf zu achten, dass alles wachsende Knochengewebe entfernt wird. SCHUBER warnt geradezu vor einer Exostosenentfernung, während der Wachstumsperiode, weil er die Rezedivgefahr für sehr gross hält.

Bei einem jugendlichen Exostotiker (Fall 3) mit Kiefersperre infolge von Exostosis Maxillae superioris brachte übrigens einmal auch energische **lokale Röntgenbestrahlung** der Unterkiefergelenke deutliche Besserung. Im allgemeinen aber ist mit konservativen Methoden bei den Exostosen nichts zu erreichen. Wir schliessen uns ENGEL (31) an, der inbezug auf Exostosen bei Jugendlichen folgendes sagt: «Alle jungen Exostotiker mit Deformität (X-Beinen, Unterschenkelverbiegungen, Knick- und Plattfüssen) und mit Belastungsbeschwerden an den unteren Extremitäten sind genau röntgenologisch und klinisch zu untersuchen und mit den üblichen blutigen oder unblutigen Massnahmen zu behandeln.» Gegenstand einer Operation werden die multiplen cartilaginären Exostosen vor allem nur dann, wenn sie sehr gross sind, mechanische und funktionelle Störungen machen, wenn sie auf Nerven und Gefässe drücken oder plötzlich stärker zu wachsen anfangen. Bei der Operation von Exostosis bursata müsse man besonders vorsichtig sein, weil trotz aller Vorsichtsmassregeln gelegentlich eine Sepsis entstehen könne. So sei BILLROTH (7) nach einer derartigen Operation ein Patient an Septikämie zugrunde gegangen.

Zusammenfassung.

Als wichtigste Schlussfolgerungen unserer Arbeit seien erwähnt:

1. Die multiplen cartilaginären Exostosen sind eine nicht gerade seltene Abnormität des Skeletts von gutartigem geschwulstartigem Charakter. Fast immer ist ihr Wachstum mit dem vollendeten Körperlängenwachstum abgeschlossen (Beispiel Fall 3). Ausnahmsweise können auch nach Abschluss des Längenwachstums die Exostosen grösser werden (Beispiel Fall 2).

2. Die multiplen cartilaginären Exostosen sind congenital, werden aber erst in den ersten Lebensjahren manifest (Beispiel Fälle Ia, b, c II und III).

3. Die multpilen cartilaginären Exostosen sind in vielen, vielleicht in allen Fällen hereditär (Beispiel Fall 2). Jedenfalls gibt es auch Fälle mit Latenz der Krankheit durch mehrere Generationen (Fälle 1 und 3), was nach dem MENDEL'schen Vererbungsgesetz durchaus plausibel ist.

4. Die multiplen cartilaginären Exostosen beruhen sehr wahrscheinlich auf einer fehlerhaften Anlage des gesamten Knochenbildungsmaterials (Osteodysplasia exostotica JENNY 66).

5. Die multiplen cartilaginären Exostosen sowie die häufigen, sie begleitenden Verkürzungen einzelner Knochen, dürfen vermutlich als Symptome eines und desselben Krankheitsreizes aufgefasst werden, der einesteils die aberierende Knorpelbildung nach aussen (Exostosen) oder nach innen (Enchondrome) hervorruft, und der andererseits zu den regellosen Wachstumshemmungen mit ihren charakteristischen Folgen, wie Verkrümmungen und sogar Luxationen einzelner Knochen, Veranlassung gibt.

6. Die von früheren Autoren (FLINCKER 79 I c u. a.) postulierte ätiologische Beziehung der multiplen cartilaginären Exostosen zur **Rachitis** besteht nicht zu Recht. Das beweisen auch unsere 5 Beobachtungen aufs deutlichste.

7. **Therapeutisch** kommt, eventuell nach einem vorausgehenden kurzen Versuch mit lokaler Röntgenbestrahlung mechanisch störender Exostosen (Fall III), kaum etwas anderes in Frage als ein operativer Eingriff (Ablation, Exkochleation der Knorpel-Knochengeschwülste).

Wegen der Gefahr **lokaler** Recidive tut man gut, diese Extirpation ausgiebig zu gestalten, andererseits mit dem operativen Eingriff, wegen des fast obligaten Wachstumsstillstandes der Exostosen gleichzeitig mit Abschluss des Längewachstums, zuzuwarten bis nach Vollendung der Pubertät.

LITERATURVERZEICHNIS.

1. *Aschoff:* Lehrbuch der Pathologie, II. Teil.
2. *Ausch:* Multiple Exostosen. — Deutsche medizinische Wochenschrift 1913, Seite 1051.
3. *Babesch u. Capitolin:* Osteogenetische Exostose und Rachitismus, — Münch. med. Wochenschrift 1913, S. 1051.
4. *Benhecke:* Ueber einen Fall von multiplen cartilaginären Exostosen. — Zeitschrift für Chirurgie, B. 28, 1901, S. 315.
5. *Bessel-Hagen:* Ueber Knochen- und Gelenkanomalien, — Archiv für klinische Chirurgie, B. 41, 1891, S. 420.
6. *Derselbe:* Ueber Knochen- und Gelenkdeformitäten bei cong. Muskelatrophie und bei multiplen Exostosen. — Wiener med. Wohenschrift 1890, S. 1242.
7. *Billroth:* Ecchondrosis ossificans bursata, — Langenbecks Archiv B. 10, 1869.
8. *Borst:* Die Lehre von Geschwülsten.
9. *Braune:* Ueber hereditäre multiple Exostosenbildung, — Diss. Halle 1882.
10. *Breitkopf:* Dissertation (Auszug) Breslau 1923.
11. *Brenner:* Beitrag zur Casuistik der multiplen Exostosen. — Diss. München 1884.
12. *Brink:* Multiple familiäre Exostosen am Oberschenkel. — Diss. Leipzig 1920.
13. *Brudzinski:* Ueber multiple Exostosen bei Kindern. — Zeitschrift für Chirurgie B. 30, 1903, S. 1390.
14. *Burow:* *Multiple* Exostosen. — Zeitschrift für orthopädische Chirurgie. B. 27, S. 529.
15. *Büchi:* Ein Beitrag zur Frage der multiplen cartilaginären Exostosen. — Diss. Zürich 1920.
16. *Bückmann:* Multiple cartilaginäre Exostosen. — Zeitschrift für orthop. Chirurgie 1926, B. 47, S. 70.
17. *Busse:* Multiple cartilaginäre Exostosen. — Diss. (Auszug) Göttingen 1922.

18. *Chiari:* Zur Lehre von den multiplen Exostosen. — Prager med. Wochenschrift 1892, N° 35.

19. *Chifilian:* Exostose de croissance en crochet de la tubérosité interne du tibia, — Zentralblatt für Chirurgie, B. 27, 1900, S. 536.

20. *Clemens:* Multiple Ecchondrosen bei Zwergwuchs. — Münchener med. Wochenschrift 1919, S. 1069.

21. *Conheim:* Virchows Archiv B. 38.

22. *Delfino:* Beitrag zum Studium der vielfachen Knochenauswüchse, Fortschritte auf dem Gebiete der Röntgenstrahlen B. 20, S. 577.

23. *Derselbe:* Fortschritte auf dem Gebiete der Röntgenstrahlen B. 22, S. 45.

24. *Dittrich:* Zwei Fälle von multiplen cartilaginären Exostosen. — Diss. — Kiel 1892.

25. *Drescher:* Zur Casuistik der car. multiplen Exostosen. — Diss. Giessen 1889.

26. *Ebert:* Multiple Knochengeschwülste, — Deutsche Klinik 1862. S. 91.

27. *Edberg:* Multiple cartilaginäre Exostosen. — Deutsche med. Wochenschrift. 1915. S. 1379.

28. *Einer:* Ein Fall von multiplen Exostosen der Wirbelsäule. — Zeitschrift für Chirurgie 1903, B. 30, S. 1390.

29. *Eiselberg:* Kolossales Enchondrom der Scapula. — Wiener klinische Wochenschrift 1889, S. 302.

30. *Elias:* Schneidergehilfe mit multiplen cartilaginären Exostosen. Wiener klinische Wochenschrift 1918, S. 5700.

31. *Engel:* Ueber schwere Deformitäten der multiplen Exostosen und Enchondromen bei Jugendlichen und ihre Behandlung, — Berliner klin. Wochenschrift, Jg. 57, S. 1022.

32. *Erhardt:* Ein Fall von intraartikulär gelegener Exostosis cartilaginea am Knie, — Zeitschrift für Chirurgie, B. 26, 1887, S. 1.

33. *Ernst:* Ungewöhnliche Verbreitung einer Knochengeschwulst in der Blutbahn. — Zieglers Beiträge B. 28, 1900, S. 255.

34. *Fehleisen:* Zur Casuistik der Exostosis bursata. — Archiv für klinische Chirurgie 1886, B. 33, S. 152.

35. *Fischer G.:* Multiple Exostosen. — Mitteilungen aus der chirurgischen Universitätsklinik zu Göttingen.

36. *Fischer H.:* Ueber hereditäre multiple Exostosenbildung. — Deutsche Zeitschrift für Chirurgie, B. 12.

37. *Fränkel:* Exostose der linken Rippe. — Münchener med. Wochenschrift 1902, S. 1026.

38. *Derselbe:* Exostosis cartilaginea multiplex. — Deutsche med. Wochenschrift 1916, S. 105.

39. *Flinker:* Zur Lehre der Exostosis cartilaginea multiplex und ihre Beziehungen zur Rachitis. — Wienér klin. Wochenschrift 1909, Nr. 39.

40. *Frangenheim P.:* Multiple cartilaginäre Exostosen und Enchondromen.

41. *Derselbe:* Chondromatose des Skeletts. — Brauns Beiträge 73 1911, S. 226.

42. *Freund:* Röntgenbefunde bei Exostosen. — Medizinische Klinik 1916, S. 967.

43. *Gosciniak:* Multiple cartilaginäre Exostosen. — Diss. Giessen 191

44. *Glyer:* Ein Fall von Exostosis cartilaginea. — Zentralblatt f Chirurgie 1904, B. 31, S. 1349.

45. *Gottschalk:* Multiple cartilaginäre Exostosis. — Fortschritte auf dem Gebiete der Röntgenstrahlen B. 13, 1908—9, S. 131.

46. *Gottstein:* Multiplen Exostosen mit forme fruste des Basedow. — Berliner Klin. Wochenschrift 1911, S. 1532.

47. *Grisson:* Zur Casuistik der Schulter-Enchondrome.

48. *Grünfeld:* Ein Kind mit multiplen cartilaginären Exostosen. — Wiener med. Wochenschrift 1919, S. 1910.

49. *Grünfeld:* Multiple cartilaginäre Exostosen. — Wiener klinische Wochenschrift 1903.

50. *Grünfeld* und *Kienböck:* Multiple cartilaginäre Exostosen. — Münchener med. Wochenschr. 1906, S. 277.

51. *Haberer:* Ein Fall von multiplen Exostosen und Enchondromen. — Archiv für klinische Chirurgie B. 89. H. 3.

52. *Hartmann:* Ein seltener Ausgang von multiplen cartilaginären Exostosen. — Archiv für klinische Chirurgie 45.

53. *Hashmato:* Exostosen. — Archiv für klinische Chirurgie B. 32. 1885, S. 1.

4. *Hänisch:* Fraktur im Stiel einer cartilaginären Exostose. — Fortschritte auf dem Gebiete der Röntgenstrahlen 1916—17, B. 24.

5. *Henking:* Ein neuer Fall von multipler cartilaginärer Exostosis. — Virchows Archiv B. 77, S. 364.

6. *Herzfeld:* Archiv für klinische Chirurgie 1911, B. 96, S. 143.

7. *Heymann:* Multiple cartilaginäre Exostosen. — Virchows Archiv 104, S. 145.

8. *Hilgendorf:* Drei Fälle von Exostosis cartilaginea. — Diss. München 1891.

9. *Hoffa:* Ueber multiple cartilaginäre Exostosen. — Fortschritte auf dem Gebiete der Rönthgenstrahlen 1899—1900, S. 127.

0. *Hofmeister:* Exostosen am Unterkiefer. — Bruns Beiträge B. 23, S. 693.

1. *Honsell:* Ueber traumatische Exostosen. — Bruns Beiträge B. 22

2. *Hoock:* Multiple cartilaginäre Exostosen. — Diss. München 1914.

3. *Huber:* Ein seltener Fall von multiplen cartilaginären Exostosen. Virchows Archiv B. 88, S. 256.

4. *Ibraim:* Multiple cartilaginäre Exostosen in Verbindung mit Idiotie, — Epilepsie und fortschreitender Erblindung, — Münch. med. Wochenschr. 1919, S. 1069.

5. *Jäger:* Frankfurter Zeitschrift für Pathologie B. 21.

6. *Jenny:* Ein Beitrag zur Kenntnis der Osteodysplasia exostotica, Diss. Basel 1918.

7. *Jeschke:* Multiple cartilaginäre Exostosen. — Münchener med. Wochenschrift 1910. S. 1618.

8. *Jungmann:* Ueber multiple hereditäre Exostosen. — Berl. klin. Wochenschrift 1902. N°. 38. S. 890.

9. *Jürgens:* Ueber die Heredität der multiplen cart. Exostosen. — Diss. Kiel 1919.

0. *Kaufmann:* Pathologische Anatomie.

1. *Kienböck:* Ein Fall von multiplen cartilaginären Exostosen. — Wiener klin. Wochenblatt 1903.

2. *Derselbe:* Das Ellenbogengelenk bei chondraler Dysplasie des Skeletts mit multiplen Exostosen. — Fortschritte auf dem Gebiete der Röntgenstrahlen 1910, B. 15, S. 104.

73. *Klasske:* Multiple Exostosenbildung. — Berliner klinische W chenschrift 1910, S. 456.

74. *Köhler:* Ueber eine seltenere Exostose mit neuralgischen Ersche nungen. — Zeitschrift für Chirurgie 1901, B. 28, S. 315.

75. *v. Kryger:* Multiple Knochen- und Knorpelgeschwülste, — Zeitschrift für Chirurgie 1898, B. 57, S. 859.

76. *Laewen:* Demonstration einer Exostose cartilaginea. — Münch ner med. Wochenschrift 1901, S. 441.

77. *Laewen:* Ueber die Beziehungen der Enchondromen zu den mu tiplen Exostosen, — Zeitschrift für Chirurgie 75.

78. *Lallement:* Multiple cartilaginäre Exostosen: — Fortschritte a dem Gebiete der Röntgenstrahlen 1913, B. 20, S. 439.

79. *Man C.:* Genu varum bedingt durch Tibiaepiphysendefekt b cartilaginären Exostosen, — Zeitschrift für orthopädisch Chirurgie B. 48.

80. *Marle:* Drei Fälle von multiplen Exostosen. — Diss. Berlin 186

81. *Matsucka:* Multiple Enchondrome der Knochen. — Zeitschri für orthopäd. Chirurgie 1910, B. 27, S. 498.

82. *Mark:* Zentralblatt für Chirurgie, 1902, B. 29, S. 83.

83. *Mautner:* Multiple Exostosen. — Deutsche med. Wochenschri 1910, S. 819.

84. *Mettenleiter:* Ueber multiple cartilaginären Exostosen und En chondromen, — Zeitschrift für Chirurgie B. 168, S. 153.

85. *M. Meyer:* Ueber Knochen- und Gelenkdeformitäten nach multip len Exostosen. — Diss. München 1882.

86. *Minkel:* Exostosis cartilaginea multiplex. — Deutsche med. Wo chenschrift, 1908, S. 950.

87. *Mollow:* Ein Fall von multiplen Knochendeformitäten, —Fort schritte auf dem Gebiete der Röntgenstrahlen, 1910, B. 15 S. 173.

88. *Moor* und *Stähelin:* Handbuch der inneren Medizin.

89. *Mosenthin:* Bildung eines Aneurysmas der Arteria poplitea übe einer Exostose, — Zeitschrift für Chirurgie, B. 128, S. 914

90. *E. Müller:* Ueber hereditäre multiple cartilaginäre Exostosen und Enchondromen, — Diss. Leipzig, 1913.

91. *Müller:* Ueber systematisierte Enchondromatose des Skeletts, — Zeitschrift für orthopädische Chirurgie B. 48.

2. *Nancke:* Ueber cartilaginäre hereditäre Exostosen. — Diss. Berlin 1918.
3. *Nasse:* Sammlung klinischer Vorträge Nr. 124, S. 209.
4. *Neckels:* Ungewöhnliche grosse cartilaginäre Exostose, — Diss. 1918.
5. *Nehkorn:* Multiple Enchondrome der Knochen in Verbindung mit multiplen subcutanen Teleangiektasien. — Bruns Beiträge B. 22.
6. *Neugebauer:* Fall von Exostosis bursata. — Medizinische Klinik, 1916, Nr. 12.
7. *Niederle:* Exostosis cartilaginea multiplex. — Deutsche med. Wochenschrift 1908, S. 565.
8. *Pels-Leusden:* Klinische, pathologisch-anatomische und radiologische Studien neben Exostosis cartilaginea multiplex. — Zeitschrift für Chirurgie, 1907, B. 86.
9. *Peltesohn:* Ungewöhnliche Folgen einer Exostose. — Berliner klinische Wochenschrift 1910, S. 358.
00. *Recklinghausen:* Ein Fall von multiplen Exostosen. — Virchows Archiv, 35, S. 203.
01. *Reich:* Ein Beitrag zur Lehre über die multiplen Exostosen. — Zeitschrift für Chirurgie 1896, B. 45, S. 128.
02. *Reinecke:* Ueber die Erblichkeit der multiplen Wachstumsexososen, — Bruns Beiträge B. 7, S. 657.
03. *Resch:* Ein Fall von multiplen cartilaginären Exostosen, — Jahrbuch der Kinderheilkunde 1920, S. 392.
04. *Ribbert:* Spezielle Pathologie 1902.
05. *Riedinger:* Deutsche Zeitschrift für Chirurgie, — 85.
06. *Richter:* Beitrag zur Lehre von den multiplen Exostosen. — Diss. Jena 1894.
07. *Richter:* Ein Fall von schwerer Neurasthenie bei multiplen Exostosen, — Diss. Berlin 1907.
08. *Ritter:* Ueber die Beziehungen zwischen multiplen Exostosen und Schilddrüse, Medizinische Klinik 1908.
09. *Rosenstein:* Multiple Exostosen. — Deutsche med. Wochenschrift 1887, S. 1108.
10. *Rubinstein:* Ein Fall von multiplen Exostosen mit Wachstumsstörungen der Knochen. — Berliner klinische Wochenschrift 1891.

111. *Sandelowsky:* Ueber die Beziehungen der cartilaginären zu du multiplen Enchondromen. — Diss. Königsberg 1907.
112. *Schäfer:* Ungewöhnliche Grösse einer Exostose der Fibula. — Beiträge zur klinischen Chirurgie 1901, B. 21, S. 228.
113. *Schläffer:* Ueber das Rippenenchondrom, — Zeitschrift für Chirurgie 1881. B. 15, S. 525.
114. *Schmidt M. B.:* Pathologie des Knochensystems.
115. *Schor:* St. Petersburger med. Wochenschrift, 1881.
116. *Schuster:* Multiple Exostosen, — Münchener med. Wochenschrift 1910, S. 325.
117. *Schutze:* Exostosis cartilaginea multiplex, — Deutsche med. Wochenschrift 1918, S. 869.
118. *Sonnenschein:* Ein Fall von multiplen cartilaginären Exostosen. — Diss. Berlin 1873.
119. *Speiser F.:* Ein Fall von systematischer Enchondromatose des Skeletts, — Virchows Archiv 258, S. 126.
120. *Stark:* Ueber multiple cartilaginäre Exostosen und deren klinische Bedeutung, — Beitrag zur klin. Chirurgie, 1902, B. 34, S. 508.
121. *Stark:* Multiple Exostosen und deren klinische Bedeutung. — Münchener med. Wochenschrift 1902, S. 1513.
122. *Statzen M.:* Traumatisches Aneurysma der Arteria poplitea infolge einer Exostose des Femurs. — Wiener klinische Wochenschrift 1904, S. 70.
123. *Tilmann:* Ueber multiple cartilaginäre Exostosen. — Münchener med. Wochenschrift 1898.
124. *Uhde:* Gegliederte Exostose des Oberschenkels. — Archiv für klinische Chirurgie B. 20.
125. *Ungar (Frau):* Multiple cartilaginäre Exostosen. — Wiener med. Wochenschrift 1925, S. 488.
126. *v. Wahl:* Exostosen. — Handbuch der Kinderkrankheiten B. 6.
127. *Walter:* Münchener med. Wochenschrift 1926. Nr. 37.
128. *Weber:* Enchondrome und Exostosen. — Diss. Bonn 1856.
129. *Wieland:* Ueber Ostitis fibrosa cystica congenita. — Archiv für Kinderheilkunde 1922, B. 71.
130. *Virchow:* Geschwulstlehre B. II.
131. *Derselbe:* Ueber multiple Exostosen mit Vorlegung von Präparaten. — Berliner klinische Wochenschrift 1891.

32. *Derselbe:* Enchondroma malignum mit multiplen cartilaginären Exostosen. — Charité Annalen 5. Jahrgang 1880, S. 736.
33. *Derselbe:* Ueber die Entstehung der Enchondromen und Beziehungen zu Ecchondrosen und Exostosen. — Akademie der Wissenschaft zu Berlin 1875, S. 760.
34. *Vix:* Beiträge zur Kenntnis der angeborenen multiplen Exostosen. — Diss. Giessen 1855.
35. *Zahn:* Ein Fall von Abknickungen der Speiseröhre durch vertebrale Ecchondromen.

Imprimerie des Editions Universitaires
de Strasbourg
1930